



МИНИСТЕРСТВО
ЗДРАВООХРАНЕНИЯ
РОССИЙСКОЙ ФЕДЕРАЦИИ

Клинические рекомендации

Перелом нижней челюсти

Кодирование по Международной статистической
классификации болезней и проблем, связанных со здоровьем: **S02.6**

Год утверждения (частота пересмотра): **2016 (пересмотр каждые 3 года)**

Возрастная категория: **Взрослые, Дети**

Год окончания действия: **NaN**

ID: **472**

Разработчик клинической рекомендации

- **Ассоциация челюстно-лицевых хирургов**
-

Оглавление

- Ключевые слова
- Список сокращений
- Термины и определения
- 1. Краткая информация
- 2. Диагностика
- 3. Лечение
- 4. Реабилитация
- 5. Профилактика
- 6. Дополнительная информация, влияющая на течение и исход заболевания
- Критерии оценки качества медицинской помощи
- Список литературы
- Приложение А1. Состав рабочей группы
- Приложение А2. Методология разработки клинических рекомендаций
- Приложение А3. Связанные документы
- Приложение Б. Алгоритмы ведения пациента
- Приложение В. Информация для пациентов
- Приложение Г.

Ключевые слова

- Временная иммобилизация
- Гигиена полости рта
- Иммобилизация отломков
- Интраоральный доступ
- Компьютерная томография
- Костные фрагменты
- Лечебная физкультура
- Линия перелома
- Металлическая спица
- Накостные пластины
- Нарушение прикуса
- Ортопантомография
- Остеосинтез
- Полноценное питание
- Постоянная иммобилизация
- Рентгенография
- Репозиция отломков
- Смещение отломков
- Сотрясение головного мозга
- Стабильная фиксация отломков
- Травматический остеомиелит
- Физиотерапия
- Шинирование
- Шов кости
- Щель перелома

Список сокращений

- АД – артериальное давление
- ВНЧС – височно-нижнечелюстной сустав
- ДИА – диакротический индекс
- ДИК – диокротический индекс
- ЖКТ – желудочно-кишечный тракт
- ОАК – общий анализ крови
- ОАМ – общий анализ мочи
- ОПТГ - ортопантомограмма
- РВГ – реовазонейрография
- РИ – реологический индекс
- ЧЛО – челюстно-лицевая область
- ЧМТ – черепно-мозговая травма
- ЭНМГ - электронейромиография
- ЭОД – электроодонтодиагностика

Термины и определения

Амнезия антероградная – утрата воспоминаний о текущих событиях, переживаниях, фактах, происходящих на период, следующий за острым этапом болезни, нередко на фоне остающихся с острого этапа нарушений сознания.

Амнезия конградная – полное или частичное выпадение воспоминаний о событиях острого этапа болезни (периода нарушенного сознания).

Амнезия ретроградная – выпадение из памяти впечатлений, событий, предшествовавших острому периоду болезни, травме.

Анизокория – состояние, при котором выявляется разница размеров зрачков, возможна некоторая деформация зрачка.

Гигиена полости рта – комплекс мероприятий, направленный на снижение количества зубных отложений.

Дивергенция глазных яблок – расхождение зрительных осей правого и левого глаза.

Линия перелома – плоскостное изображение плоскости перелома на рентгенограмме.

Остеосинтез – соединение отломков костей.

Остеосинтез внеочаговый – остеосинтез, при котором фиксирующий элемент расположен вне щели перелома.

Остеосинтез закрытый – остеосинтез без рассечения мягких тканей в области перелома.

Остеосинтез открытый – остеосинтез со вскрытием мягких тканей в области перелома.

Остеосинтез очаговый – остеосинтез, при котором фиксирующий элемент пересекает щель перелома.

Остеосинтез внеочаговый – остеосинтез, при котором фиксирующий элемент расположен вне щели перелома.

Пункция люмбальная – пункция подпаутинного пространства спинного мозга на уровне II-IV поясничных позвонков с целью получения ликвора.

Репозиция отломков – процедура, целью которой является сопоставление отломков кости.

Симптом нагрузки положительный – появление резкой боли в области перелома за счет смещения отломков и раздражения поврежденной надкостницы при надавливании на заведомо неповрежденный участок челюсти.

1. Краткая информация

1.1 Определение

Перелом нижней челюсти - повреждение нижней челюсти с нарушением ее целостности.

1.2 Этиология и патогенез

В мирное время причинами переломов нижней челюсти чаще всего являются удары и ушибы, полученные при падении, сдавлении и т.д. Сравнительно редко встречаются огнестрельные переломы. В настоящее время возросла частота транспортных и бытовых травм [56, 77, 92].

1. Перелом нижней челюсти обычно возникает в результате воздействия силы, которая превышает физические возможности костной ткани. Такой перелом называют травматическим [78].

Выделяют четыре механизма перелома нижней челюсти: перегиб, сдвиг, сжатие, отрыв.

Нижняя челюсть имеет форму дуги. В области углов, подбородочного отверстия и клыка, в области основания и шейки мышелкового отростка, т.е. в наиболее тонких или изогнутых местах, челюсть испытывает наибольшее напряжение и ломается вследствие перегиба. Возможны несколько вариантов перелома нижней челюсти вследствие перегиба.

- Сила, приложенная к подбородку на широкой площади спереди назад, вызовет наибольшее напряжение в области мышелковых отростков. При этом возможен не прямой перелом в области шейки с одной или двух сторон, но не у основания, в связи с тем, что в передне-заднем направлении шейка мышелкового отростка в три раза тоньше, чем его основание.
- Сила, приложенная на узком участке бокового отдела тела челюсти приведет к перелому в месте ее приложения: чаще всего в области угла челюсти, подбородочного отверстия, в области клыка.
- При воздействии силы на узком участке ветви челюсти во фронтальной плоскости (сбоку) возможен перелом основания мышелкового отростка.
- Сила, приложенная к широкой площади бокового отдела тела челюсти, вызовет не прямой перелом в области основания мышелкового отростка и угла на противоположной стороне.
- Если сила приложена на широкую площадь боковых отделов тела челюсти симметрично с обеих сторон, возникает не прямой перелом в подбородочном отделе.
- При несимметричном приложении силы на широкой площади в боковых отделах тела нижней челюсти с обеих сторон, возникнет не прямой перелом в боковом отделе подбородочной области с одной стороны и основания мышелкового отростка – с другой.
- Если сила воздействует на широкую площадь бокового отдела тела челюсти с одной стороны и в области угла – с другой, произойдет прямой перелом в области угла и не прямой – в боковом участке подбородочного отдела.

Механизм сдвига реализуется, когда сила приложена к участку кости, не имеющему опоры, и он сдвигается относительно имеющего опору участка кости. Так происходит продольный перелом ветви челюсти, если сила, направленная снизу вверх, приложена к основанию нижней челюсти впереди от ее угла на узком участке (в проекции венозного отростка). Передний отдел ветви смещается вверх по отношению к заднему, имеющему опору в суставной впадине. Механизм сдвига возможен и при переломах тела челюсти. Если сила приложена к основанию челюсти снизу вверх на участке, лишенном зубов, то он может, не имея опоры, сместиться вверх относительно участка с зубами.

Механизм сжатия проявляется, если действующая и противодействующая силы направлены друг к другу. При нанесении удара снизу вверх по основанию тела в области угла на широкой площади, ветвь нижней челюсти подвергается сжатию и ломается в поперечном направлении.

Механизм отрыва проявляется, когда удар направлен сверху вниз на области подбородка при плотно сжатых зубах. Происходит рефлекторное сокращение жевательных мышц и височная мышца, прикрепленная к тонкому венечному отростку, отрывает его ответви.

2. Кроме травматического перелома выделяют переломы патологические, возникающие без участия травмирующего фактора в участках с уменьшенной прочностью из-за деструкции кости патологическими процессами (одонтогенная киста, остеобластокластома, хронический остеомиелит с обширной секвестрацией и т.п.) [6, 96].

1.3 Эпидемиология

Переломы нижней челюсти являются наиболее распространенными среди всех переломов костей лицевого скелета [44, 53]. По данным разных авторов [6, 11, 62, 65, 78] удельный вес больных с переломами нижней челюсти составляет от 75 до 95 % среди всех больных челюстно-лицевого профиля.

По материалам различных авторов, соотношение количества травм лица у мужчин и у женщин характеризуется значительным преобладанием мужского травматизма и составляет 8:1 [15]. Преобладание мужского травматизма над женским отмечают и другие авторы [102, 103, 109].

По данным большинства авторов, наибольшее количество переломов приходится на возраст от 20 до 30 лет. Так, в литературе встречаются следующие данные: больные в возрасте 20-29 лет составляют 36,6%, в возрасте 30-39 лет – 25,9%. Люди старше 60 лет составляют 2,8% от количества пострадавших, дети в возрасте до 15 лет – 4% [20].

1.4 Кодирование по МКБ-10

S02.6 – Перелом нижней челюсти

1.5 Классификация

А. По локализации:

I. Переломы тела челюсти:

- а) с наличием зуба в щели перелома;
- б) при отсутствии зуба в щели перелома.

II. Переломы ветви челюсти:

- а) собственно ветви;
- б) венечного отростка;
- в) мышечкового отростка.

Б. По характеру перелома:

- а) без смещения отломков;
- б) со смещением отломков;
- в) линейные;
- г) оскольчатые.

2. Диагностика

2.1 Жалобы и анамнез

Пациентов беспокоят отек мягких околочелюстных тканей, боль нижней челюсти, усиливающаяся при открывании и закрывании рта, неправильное смыкание зубов. Откусывание и пережевывание пищи резко болезненно или невозможно. Нередкой является жалоба на онемение кожи в области подбородка и нижней губы, кровотечение изо рта [12, 104, 112]. При наличии сотрясения головного мозга может быть головокружение, головная боль, тошнота, рвота [6, 7, 12].

При сборе анамнеза необходимо выяснить когда, где и при каких обстоятельствах получена травма, нет ли признаков перелома основания черепа, повреждения головного мозга.

2.2 Физикальное обследование

По клиническим признакам (сохранение или отсутствие сознания, контактность пациента, характер дыхания, пульса, уровень АД, мышечная защита или боль при пальпации органов брюшной полости) оценивают общее состояние пациента. Необходимо исключить повреждение других анатомических областей [6, 12, 16].

- При внешнем осмотре рекомендовано определить нарушение конфигурации лица за счет отека мягких тканей, гематомы, смещения подбородка в сторону от средней линии. На коже могут быть ссадины, кровоподтеки, раны [13, 16].

Уровень убедительности рекомендаций А (уровень достоверности доказательств - 1)

- Рекомендовано проведение пальпации в симметричных точках.

Уровень убедительности рекомендаций А (уровень достоверности доказательств - 1)

Комментарии: При перемещении пальцев по заднему краю ветви и основанию тела можно определить костный выступ, дефект кости, болезненную точку.

Затем проверяют симптом нагрузки. С его помощью выявляют болезненный участок кости, соответствующий месту предполагаемого перелома. Во время обследования врач надавливает на заведомо неповрежденный участок нижней челюсти пострадавшего и в области перелома возникает резкая боль за счет смещения отломков и раздражения надкостницы.

Выявить наличие симптома осевой нагрузки можно разными способами.

- Указательный и большой пальцы правой руки фиксировать на подбородке пациента и производить давление спереди назад, справа налево и слева направо.

Боль возникает при переломе в области ветви (угол, мыщелковый отросток) и тела нижней челюсти [6, 29, 40].

- Расположить пальцы на наружной поверхности улов нижней челюсти слева и справа и производить давление по направлению к средней линии.

Боль возникает при переломе в области подбородка и тела нижней челюсти [6, 29, 40].

- Надавить большими пальцами снизу вверх на основание нижней челюсти в области углов с обеих сторон.

Боль возникает при переломе в области ветви нижней челюсти [6, 51, 78].

С помощью последовательной пальпации тела челюсти в области предполагаемого перелома выявляют направление и конфигурацию щели перелома. Указательные пальцы перемещают вдоль основания челюсти и каждые 5 мм оказывают легкое давление на кость. Самую болезненную точку отмечают красителем. Затем перемещают палец вверх на 1 см и

повторяют процедуру, вновь маркируя самую болезненную точку и т.д. Соединив отмеченные точки линией, получают проекцию щели перелома на кожу.

- Рекомендовано при помощи иглы определить снижение или отсутствие чувствительности кожи нижней губы и подбородка на стороне повреждения, что свидетельствует о травме или разрыве нижнечелюстного нерва [75].

Уровень убедительности рекомендаций А (уровень достоверности доказательств - 1)

- Рекомендовано ввести указательные пальцы в наружный слуховой проход с двух сторон, прижать их к передней стенке слухового прохода и попросить пациента открыть-закрыть рот и сместить челюсть влево-вправо, определяя синхронность и достаточность амплитуды движений отростков.

Уровень убедительности рекомендаций А (уровень достоверности доказательств - 1)

Комментарии: При переломе мышечного отростка амплитуда движений будет меньше, чем на здоровой стороне, может отсутствовать перемещение поврежденной головки [6, 51, 78].

Затем осматривают полость рта. Определяют амплитуду движений нижней челюсти, уменьшение которой может свидетельствовать о переломе. Можно отметить смещение подбородка в сторону перелома при открывании рта. Обращают внимание на прикус, чаще всего нарушенный при переломе. Производят перкуссии зубов – перкуссия зубов, между которыми проходит щель перелома, может быть болезненной.

При переломе тела челюсти в преддверии полости рта и с язычной стороны альвеолярной части часто определяется гематома, что является диагностическим признаком, т.к. при ушибе мягких тканей гематома возникает только с вестибулярной стороны.

Иногда в полости рта можно обнаружить рваную рану слизистой оболочки альвеолярной части, которая распространяется в межзубной промежутке, что указывает на расположение щели перелома.

Достоверным признаком перелома является симптом подвижности отломков.

- Рекомендовано указательные пальцы расположить на зубах предполагаемых отломков, большими пальцами фиксировать нижнюю челюсть в области ее основания со стороны кожных покровов и производить движения рук в разных направлениях (вверх-вниз, вперед-назад, «на излом»).

Уровень убедительности рекомендаций А (уровень достоверности доказательств - 1)

Комментарии: Способ применяется для определения перелома в пределах зубного ряда. Происходит изменение высоты расположения рядом стоящих зубов и увеличение межзубного промежутка или раны слизистой оболочки альвеолярной части вследствие смещения отломков [6, 51, 78].

- Рекомендовано фиксировать меньший отломок в области ветви нижней челюсти, расположив первый палец левой руки со стороны полости рта на ее переднем крае, а остальные пальцы – снаружи на ее заднем крае; пальцами правой руки захватить большой отломок и смещать его в разных направлениях (вверх-вниз, вперед-назад, «на излом»).

Уровень убедительности доказательств А (уровень достоверности доказательств - 1)

Комментарии: Этот способ используется при локализации щели перелома в области угла нижней челюсти [6, 29, 40].

2.3 Лабораторная диагностика

Лабораторное обследование пациентов с переломами нижней челюсти включает общий анализ крови (ОАК) с лейкоформулой, общий анализ мочи (ОАМ), биохимический анализ крови с определением уровня АлАТ, АсАТ, С-реактивного белка, определение глюкозы крови,

серологической реакции, антигенов к вирусным гепатитам, к вирусу иммунодефицита человека (ВИЧ).

- Рекомендовано при открытом переломе нижней челюсти выполнить посев отделяемого из раны с определением чувствительности микрофлоры к антибиотикам.

Уровень убедительности рекомендаций А (уровень достоверности доказательств - 1)

Комментарии: Все переломы нижней челюсти в пределах зубного ряда инфицированы патогенной микрофлорой полости рта, преимущественно стафилококками и стрептококками. До получения результатов исследования назначают антибиотики широкого спектра действия [6, 29, 40].

2.4 Инструментальная диагностика

Инструментальные методы обследования применяют для уточнения клинического диагноза, оценки эффективности лечения и реабилитации [72,73] Наиболее широко применяемым и одним из самых информативных методов исследования при переломах челюстей является рентгенография. Чаще всего используют рентгенологическое исследование с помощью универсального рентгеновского аппарата. Применяют различные укладки в зависимости от необходимости исследования переднего отдела, тела, угла или ветви челюсти. Более современным методом диагностики является ортопантомография (ОПТГ). При этом необходимо учитывать, что все стандартные методы рентгенографии, включая ОПТГ, отображают лицевой скелет в двухмерном пространстве, что уменьшает объективность оценки деформации, т.е. смещения комплекса костных и мягких тканей, а также изменения параметров их объема.

Необходимо также учитывать, что заживление костной ткани – сложный биологический процесс, который проходит несколько стадий. В течение первых 5-7 суток происходит рассасывание некротизированной кости в краевых отделах костных фрагментов, что проявляется увеличением диастаза между фрагментами. Затем до 45 суток происходит формирование провизорной костной мозоли. В последующие 5-6 месяцев происходит количественная и структурная перестройка мозоли, поэтому линия перелома на рентгенограммах определяется на протяжении многих месяцев, а иногда и более года [58].

- Рекомендовано при диагностике переломов нижней челюсти применять рентгенографию черепа в носолобной (прямой) проекции и нижней челюсти в косой (боковой) проекции.

Уровень убедительности рекомендаций А (уровень достоверности доказательств - 1)

Комментарии: На рентгенограмме черепа в носолобной проекции определяется вся нижняя челюсть в прямой проекции, на которую наслаивается изображение шейного отдела позвоночника; видны кости свода черепа, пирамиды височных костей, верхняя челюсть, вход в глазницу, стенки полости носа, нижние отделы верхнечелюстных пазух. На рентгенограмме нижней челюсти в косой проекции определяются угол и ветвь нижней челюсти с отростками, нижние моляры. Иногда в вырезку нижней челюсти проецируется скуловая дуга прилежащей стороны [21, 45, 58].

- Рекомендуется для оценки целостности нижней челюсти на всем ее протяжении выполнить ОПТГ (ортопантомографию).

Уровень убедительности рекомендаций А (уровень достоверности доказательств - 1)

Комментарии: Метод позволяет на одной рентгенограмме отобразить томографический слой и одновременно захватывает верхнюю и нижнюю челюсти, а также зубы. Челюсти при этом как бы выпрямлены и изображены в одной плоскости. С помощью этого метода можно довольно точно диагностировать переломы нижней челюсти в области мышечкового отростка, ветви, тела и подбородка. Особенно ценным является четкое выявление линии перелома в подбородочном отделе, которая плохо выявляется на обычных рентгенограммах. Современные ортопантомографы, оснащенные компьютерными программами, позволяют получать высококачественные цифровые изображения лицевого скелета [21, 45, 72, 73, 74].

- Рекомендовано при планировании **лечения** пациентов со сложными переломами нижней челюсти использовать компьютерное осевое томографическое исследование на спиральном компьютерном томографе по 3D-программе с визуализацией изображения в трехмерном пространстве.

Уровень убедительности рекомендаций А (уровень достоверности доказательств - 4)

Комментарии: Существует прямая зависимость точности полученного изображения от толщины среза – чем она меньше, тем точнее трехмерная реконструкция. Оптимальной считается толщина пошагового среза 0,2-0,5 мм. Программное обеспечение современных компьютерных томографов позволяет определить как линейные, так и угловые параметры черепа. Данная методика позволяет получить изображение черепа в масштабе 1:1, что имеет высокую диагностическую ценность [45, 48, 68, 76, 79, 104].

2.5 Иная диагностика

Функционально-диагностические методы исследования нередко направлены не только (и не столько) на постановку или уточнение диагноза, сколько на динамический контроль эффекта реабилитационных мероприятий, что предполагает возможность многократного применения их у одного и того же пациента. Такие диагностические методы, помимо достаточной информативности, должны обладать также такими качествами как неинвазивность, простота, наглядность, физиологичность, повторяемость и полная безопасность для пациента [22]. К таким методам относятся реовазография (РВГ) и электронейромиография (ЭНМГ).

- Рекомендовано для динамической оценки функционального состояния кровеносных сосудов в травмированной области использовать РВГ.

Уровень убедительности рекомендаций В (уровень достоверности доказательств - 2)

Комментарии: Для оценки изменения интенсивности артериального кровотока, пульсового кровенаполнения используют реографический индекс (РИ), нормальное значение которого для челюстно-лицевой области колеблется в пределах 0,95-1,50 условных единиц (у.е.). Для оценки тонуса и эластичности сосудистой стенки используют диокротический индекс (ДИК) (в норме 40-60%). Диокротический индекс (ДИА) в норме колеблется в пределах 45-55%, отражает тонус артерий и, в большей степени, вен. Важную диагностическую информацию о состоянии тонуса артерий несут скоростные показатели: максимальная скорость быстрого наполнения (V_{max}), которая отражает скорость кровотока по артериям крупного калибра и средняя скорость медленного наполнения ($V_{ср}$), отражающая скорость кровотока по артериям среднего и малого калибра. Единица измерения скорости кровотока – Ом/с. V_{max} в норме равняется 1,30-2,30 Ом/с, $V_{ср}$ – 0,30-0,50 Ом/с [18, 60, 62, 63].

- Рекомендовано для оценки функционального восстановления жевательного аппарата пациента с переломами нижней челюсти в ходе **лечения** применять ЭНМГ.

Уровень убедительности рекомендаций В (уровень достоверности доказательств - 2)

Комментарии: В клинических условиях для оценки степени восстановления функции жевательного аппарата удобно исследовать в динамике биоэлектрический потенциал височных и собственно жевательных мышц. Средняя амплитуда сокращения собственно жевательной мышцы – $277,79 \pm 14,87$ мкВ, средняя частота – $311,05 \pm 13,83$ /с, отношение А/Ч – в среднем $0,89 \pm 0,02$ мкВ/с. Для височной мышцы величина этих показателей определена следующими значениями: А= $219,68 \pm 9,93$ мкВ, Ч= $270,68 \pm 13,01$ /с, А/Ч= $0,83 \pm 0,04$ мкВ/с [4, 33, 37, 43, 49, 50, 57, 64, 94].

- Рекомендовано для оценки жизнеспособности пульпы зубов использовать электроодонтометрию (ЭОД).

Уровень убедительности рекомендаций В (уровень достоверности доказательств - 1)

Комментарии: Особенную важность метод приобретает при оценке жизнеспособности пульпы зуба, находящегося в щели перелома. При этом во время первичного обследования, сразу после получения травмы, чувствительность пульпы зубов в щели перелома снижается.

Необходимо проведение обследования в динамике (2-3 недели) для достоверной оценки жизнеспособности пульпы. В норме показатели электровозбудимости пульпы зубов составляют 2-6 мкА. При некротизации пульпы они увеличиваются до 100 мкА и более [34, 72, 73, 77].

3. Лечение

3.1 Консервативное лечение

- Рекомендовано при выборе медикаментозного **лечения** учитывать этапность процесса образования костной мозоли и особенности остеогенеза на этих этапах.

Уровень убедительности рекомендаций А (уровень достоверности доказательств - 4)

Комментарии: В первые дни после травмы в области перелома развивается воспалительный процесс и происходит резорбция концов отломков. На этом этапе проводят стимуляцию остеокластической резорбции и активацию иммунитета. Назначают ППТ внутримышечно по 2 мл 2 раза в день и тималин по 30 мг; противовоспалительную терапию (индометацин 25 мг 4 раза в день внутрь); раствор токоферола ацетата в масле 200 мг в сутки. Для увеличения остеоиндуктивной активности применяют витамин С 1,5 мг в сутки. Для восстановления микроциркуляции назначают дезагреганты, спазмолитические средства, антигипоксанты, антикоагулянты. На втором этапе (от трех до восьми суток с момента травмы) развиваются дегенеративно-воспалительные явления в области перелома и пролиферативная фаза воспаления. Дополнительно к предыдущим препаратам назначают КТ-тиреокальцитонин 5ЕД внутримышечно для стимуляции пролиферативного процесса. На третьем этапе (9-14й дни после травмы) активизируется синтез органического матрикса кости. Для энергичного синтеза коллагена продолжают прием витамина С, назначают внутримышечно препараты растворов солей железа, глутаминовую кислоту по 1 г 3 раза в день. Для оптимизации минерализации назначают препараты кальция внутрь. На четвертом этапе (15-21 сутки) происходит remodelирование новообразованной кости, грубоволокнистая кость замещается тонковолокнистой, костная мозоль приобретает органическое строение. Назначают регуляторы remodelирования (КТ и кальцитриол). На пятом этапе (22-30 сутки) завершается активное remodelирование костной мозоли и построение остеонов. Продолжают прием витамина Д₃, препараты кальция и глутаминовую кислоту [29, 59, 78].

- Рекомендовано дифференцированно подходить к назначению антибиотикотерапии. Если у пострадавшего на 3-4 сутки с момента перелома травматический отек уменьшается, инфильтрация тканей не увеличивается, температура тела остается в пределах нормы, antimикробные препараты можно не назначать.

Уровень убедительности рекомендаций А (уровень достоверности доказательств - 4)

Комментарии: В случае нарастания признаков острого воспаления необходимо назначить антибиотики широкого спектра действия (до определения чувствительности микрофлоры) в сочетании с сульфаниламидными препаратами длительного действия. Используют остеотропные антибиотики: тетрациклин, окситетрациклин, линкомицин. Проводят дезинтоксикационную терапию с внутривенным капельным введением растворов гемодеза, реополиглюкина, с форсированным диурезом (лазикс). Назначают обезболивающие препараты, жаропонижающие и десенсибилизирующие [29, 59, 78].

3.2 Хирургическое лечение

Проблема **лечения** повреждений нижней челюсти до сих пор остается актуальной из-за сложных биомеханических и анатомических особенностей данной области [23]. В последние годы разработано несколько десятков конкурирующих между собой методов остеосинтеза нижней челюсти [1, 14, 24, 25, 26, 28, 31, 35, 36, 46, 55, 93, 97, 98, 100, 108, 113, 114]. Каждый из них имеет свои особенности, свои собственные, подчас довольно сложные, правила выполнения операций [32, 53, 54].

По сравнению с ортопедическими методами **лечения** хирургические методы имеют ряд недостатков: повышенная травматичность, сложность в исполнении, нарушение микроциркуляции. В то же время хирургические методы в большей степени отвечают требованиям, предъявляемым современной единой теорией остеосинтеза (анатомическая репозиция костных фрагментов; функционально-стабильная фиксация костных фрагментов;

сохранение кровоснабжения костных фрагментов путем использования атравматических методик; ранняя, активная и безболезненная мобилизация), не создают препятствий для гигиены полости рта.

- Рекомендовано широко применять хирургические методы фиксации отломков челюстей, когда ортопедические методы не дают желаемого результата и (или) не могут обеспечить стабильной иммобилизации.

Уровень убедительности рекомендаций А (уровень достоверности доказательств - 4)

Комментарии: Существует ряд условий, при которых хирургическим методам фиксации костных фрагментов нет альтернативы. Такими условиями являются: перелом челюсти за пределами зубного ряда; перелом в пределах зубного ряда при недостаточном количестве устойчивых зубов на отломках; значительное смещение отломков; патологический перелом, возникший в результате воспалительного или неопластического заболевания костной ткани; оскольчатые переломы тела и ветви челюсти; дефекты тела и ветви челюсти; необходимость проведения остеопластики и реконструктивных операций [5, 6, 7, 20, 42, 45, 51, 54, 62, 90, 96, 109].

- Рекомендовано при переломах нижней челюсти в боковом отделе и в области подбородка применять закрытый очаговый остеосинтез металлическими спицами.

Уровень убедительности рекомендаций А (уровень достоверности доказательств - 1)

Комментарии: При переломе в области бокового отдела челюсти и подбородка на коже маркером рисуют проекцию линии перелома. Спицей прокалывают кожу под углом 30° в точке введения, достигают наружной поверхности челюсти на 1 см выше ее основания и начинают правостороннюю ротацию спицы. После трепанации кортикального слоя вводят спицу в губчатое вещество и проводят параллельно основанию челюсти из одного отломка в другой, контролируя правильность прикуса. Конец спицы скусывают так, чтобы она была прикрыта кожей. Для исключения вращательных движений отломков параллельно первой или под углом к ней вводят вторую спицу. При переломах угла челюсти спицу вводят через основание челюсти вверх и назад, или горизонтально через задний край ветви. Длина спицы в каждом отломке – не менее 3 см. Недостатки метода: отсутствие визуального контроля операционного поля, сложность внедрения спицы в кортикальный слой, невозможность полностью исключить вращение отломков [14, 17, 47, 69, 75].

- Рекомендовано при переломах нижней челюсти в боковом отделе, в области подбородка, и мышечкового отростка применять открытый очаговый остеосинтез металлической спицей.

Уровень убедительности рекомендаций А (уровень достоверности доказательств - 1)

Комментарии: При переломах мышечкового отростка отломки скелетируют поднижнечелюстным доступом. Изгибают нижний конец спицы под прямым углом. Пропиливают в кортикальной пластинке ветви желоб, равный длине спицы и формируют сверху и внизу желоба сквозные каналы. Проволочную лигатуру складывают в виде шпильки и оба конца проводят на внутреннюю поверхность ветви, оставляя петлю снаружи и выводят наружу по разные стороны отломка. Ветвь челюсти оттягивают вниз и вводят спицу в петлю и в мышечковый отросток на глубину меньше его длины. Отломки сопоставляют. Спицу укладывают в желоб и погружают загнутый конец в нижний канал. Скручивают концы проволочной лигатуры над спицей, петля затягивается и плотно прижимает спицу к дну желоба. Преимуществом открытого остеосинтеза является визуальный контроль операционного поля. Вместе с тем способ более травматичный, особенно при фиксации мышечкового отростка [6]. В целом, метод остеосинтеза металлическими спицами не утратил актуальности, доказательством чему служат новые способы ее использования [14, 17, 35, 36, 47].

- Рекомендовано при свежих линейных переломах нижней челюсти без существенного смещения, с легкоправимыми отломками применять открытый очаговый остеосинтез швом кости.

Уровень убедительности рекомендаций А (уровень достоверности доказательств - 1)

Комментарии: Выделяют несколько модификаций шва кости (П-образный, Х-образный, в виде восьмерки и др.). После скелетирования с двух сторон отломков их репозируют под контролем прикуса и сверлят в отломках необходимое (в зависимости от выбранной модификации шва) количество каналов, отступая от щели перелома на 1-1,5 см. Через каналы проводят концы танталовой проволоки, скручивают их, избыток отрезают и подгибают конец к наружной кортикальной пластинке. Основным недостатком методов остеосинтеза с помощью шва и с помощью спиц является то, что посредством этих методик сложно добиться стабильной фиксации отломков. Слабость фиксации проволоочным швом была показана экспериментальными исследованиями по тестированию моделей остеосинтеза [99]. Исходя из современной теории остеосинтеза, такие методы *лечения*, как проволоочный шов, остеосинтез спицами, являются альтернативой современным принципам стабильности [99, 105, 106, 111, 112]. При этом известно, что такие посттравматические осложнения, как остеомиелит и образование ложных суставов, являются прямым следствием *нестабильности* отломков [45].

- Не рекомендовано применение шва при переломах с дефектом кости, косых переломах нижней челюсти, оскольчатых переломах, так как при его наложении сужается нижнечелюстная дуга, что приводит к резкому нарушению прикуса.

Уровень убедительности рекомендаций А (уровень достоверности доказательств - 1)

Комментарии: Метод остеосинтеза швом кости является весьма травматичным вследствие необходимости полностью скелетировать отломки с двух сторон, что приводит к грубому нарушению микроциркуляции и грозит воспалительными осложнениями [6, 7, 81, 82, 85].

- Для более стабильной фиксации отломков нижней челюсти рекомендовано использовать комбинацию металлической спицы и шва кости.

Уровень убедительности рекомендаций А (уровень достоверности доказательств - 1)

Комментарии: Комбинация костного шва и спиц Киришера обеспечивает несколько более прочную фиксацию отломков, но не исключает главного недостатка костного шва – отвисание большего отломка вниз и возникновение ложного дефекта треугольной формы [78]. Тезис о недостижении достаточной стабильности отломков при остеосинтезе спицей или швом кости подтверждается и с позиций биомеханики [66, 67]. Эти методы и устройства обеспечивают заживление без развития осложнений только при абсолютном отсутствии угрозы инфекции и чрезмерном формировании костной мозоли [111]. Некоторые авторы предлагают для увеличения стабильности фиксации отломков швом кости и спицей применять комплексный остеосинтез [35, 36]. После проведения оперативного вмешательства предлагается на 2-3 недели устанавливать межчелюстную иммобилизацию [16, 42], что увеличивает сроки реабилитации за счет длительной адинамии мышц и, как следствие – развития тугоподвижности в суставах и ограничения открывания рта [27].

- Рекомендовано для достижения в любых клинических ситуациях абсолютной стабильности отломков применять остеосинтез с фиксацией костных фрагментов на костными мини-пластинами.

Уровень убедительности рекомендаций А (уровень достоверности доказательств - 1)

Комментарии: Теоретические расчеты с использованием математического моделирования [9, 10, 30, 39] показали, что в наибольшей степени принципам абсолютной стабильности (или биоустойчивости) соответствует *лечение* переломов нижней челюсти с использованием внутренней фиксации посредством на костных пластин. При использовании мини-пластин быстрее происходит восстановление кровотока в области перелома [25]. Объясняется это, видимо, тем, что при использовании мини-пластин надкостница отслаивается лишь с одной стороны [3, 78]. Скорейшее восстановление кровотока является очень важным показателем, поскольку дифференцировка полипотентных клеток в остеогенные прямо зависит от степени восстановления микроциркуляторного русла в области перелома [70, 83]. Достижение стабильной фиксации отломков определяется биохимической и биомеханической совместимостью мини-пластин с тканями организма [9, 10, 38, 46, 62].

- Рекомендовано при использовании мини-пластин для остеосинтеза предпочитать интраоральный доступ к операционному полю.

Комментарии: Использование интраорального доступа делает хирургическое вмешательство менее травматичным и более безопасным. Массив травмируемых тканей сводится к минимуму. Резко снижается риск кровотечения, травмирования лицевого нерва, сокращается время операции и, следовательно, время наркоза. Сокращаются сроки реабилитации пациента. При необходимости удалить пластину в позднем послеоперационном периоде сделать это значительно проще при интраоральном доступе. Наиболее часто внутривидовой доступ используют для фиксации отломков в области тела челюсти. Недостатком методики можно считать повышающийся риск инфицирования щели перелома в послеоперационном периоде при недостаточной гигиене полости рта [2, 71, 84, 87, 88, 95, 107, 109, 110].

3.3 Иное лечение

Несмотря на наличие множества различных методов хирургического **лечения** переломов нижней челюсти, по-прежнему зачастую предпочтение отдается способам межчелюстной ортопедической иммобилизации, которые, по данным различных клиник, достигают от 63,6% до 90% [19, 80].

Различают временные методы ортопедической иммобилизации и лечебные (постоянные). Лечебные подразделяют на шины внелабораторного изготовления (индивидуальные назубные шины из металла или другого материала, стандартные назубные шины) и шины лабораторного изготовления (зубонадесневая шина Вебера простая или с наклонной плоскостью, шины Ванкевич и Ванкевич-Степанова, различные назубные капповые аппараты, надесневая шина Порты).

Самыми распространенными индивидуальными назубными шинами являются шины Тигерштедта, разработанные автором в 1915 г. Предложено несколько конструкций: гладкая шина-скоба, шина с распорочным изгибом, шина с зацепными петлями, шина с наклонной плоскостью.

- Рекомендовано использовать ортопедические методы фиксации отломков при **лечении** пациентов с переломами нижней челюсти.

Уровень убедительности рекомендаций А (уровень достоверности доказательств - 1)

Комментарии: Гладкую шину-скобу применяют для **лечения** пациентов с линейными переломами нижней челюсти в пределах зубного ряда без смещения отломков или с легкоправимыми отломками и с переломами альвеолярной части нижней челюсти при условии, что на большем отломке находится не менее 4, а на меньшем – не менее 2 устойчивых зубов.

Шину-скобу с распорочным изгибом используют при переломах нижней челюсти без смещения или с легкоправимыми отломками, если щель перелома проходит через альвеолярную часть, лишенную зубов; а также для фиксации отломков при переломе в пределах зубного ряда и наличии дефекта костной ткани не более 2-4 см. Шина-скоба с распорочным изгибом может быть использована при наличии на меньшем отломке не менее 2, а на большем – 4 устойчивых зубов. Распорочный изгиб предотвращает боковое смещение отломков [6, 16].

При **лечении** пациентов с переломами нижней челюсти за пределами зубного ряда; с переломами с трудноправимыми, требующими вытяжения отломками; с двусторонними, двойными и множественными переломами нижней челюсти используют двучелюстные проволочные индивидуальные шины с зацепными петлями. Кроме того, шины с зацепными петлями применяют для фиксации отломков при переломах в пределах зубного ряда при наличии на большем отломке не менее 4, а на меньшем – не менее 2 устойчивых зубов.

При переломах нижней челюсти изготавливают две шины с зацепными петлями на зубы верхней и нижней челюстей. После репозиции отломков и фиксации шин на зацепные петли надевают резиновые кольца под углом, чтобы они создавали компрессию отломков. Периодически (2-3 раза в неделю) проводят осмотр пациента, корректируют прочность фиксации шин, подкручивая лигатуры, меняют резиновые кольца по мере растяжения, обрабатывают преддверие рта антисептическими растворами. Следят за состоянием прикуса, положением отломков и тканей в области перелома. Спустя 10-25 суток после

перелома проводят рентгенологическое исследование с целью контроля положения отломков. После сращения отломков перед снятием шин необходимо снять резиновые кольца и 1-2 дня наблюдать пациентов. Если за это время не произойдет смещение отломков, шины снимают. Если возникнет небольшое изменение прикуса, то резиновую тягу сохраняют еще на 10-15 суток [77, 78].

Для изготовления индивидуальных проволочных шин необходимы хорошие мануальные навыки. Процесс изготовления требует больших затрат времени и частого поэтапного примеривания к зубной дуге. В связи с этим были предложены стандартные шины, которые изготавливаются в заводских условиях и не требуют изгибания зацепных петель, в частности, стандартные ленточные шины В.С. Васильева.

Стандартная ленточная шина В.С. Васильева сделана из тонкой плоской металлической ленты шириной 2,3 мм и длиной 134 мм, на которой имеется 14 зацепных петель. Шина легко изгибается в горизонтальной плоскости, но не гнется в вертикальной. Шину обрезают до необходимых размеров, изгибают по зубной дуге и привязывают лигатурной проволокой к зубам. Невозможность изгибания шины в вертикальной плоскости является существенным недостатком, поскольку способствует травмированию слизистой оболочки в боковых отделах челюсти из-за несоответствия кривой Шпее [6, 59].

- Рекомендовано в комплексном **лечении** пациентов с переломами нижней челюсти активно применять физиотерапевтические методы.

Уровень убедительности рекомендаций А (уровень достоверности доказательств - 4)

Комментарии: В первые 2 дня после фиксации отломков для уменьшения отека и инфильтрации тканей, уменьшения боли показано применение криотерапии сухим холодным воздухом. Используют следующие параметры охлажденного воздушного потока: мощность 6 единиц (средняя мощность), время воздействия 7 минут (среднее время), расстояние – удаленное, 10 см, при использовании лабильной методики [8, 62]. На третьи сутки назначают ультравысокочастотное излучение (УВЧ-терапию) на послеоперационную область. УВЧ-терапия улучшает кровообращение послеоперационной зоны, увеличивает отток лимфы, способствует быстрому рассасыванию гематомы, уменьшению отека, снижению интенсивности послеоперационных болей. При этом наличие наkostной металлической конструкции не является противопоказанием к назначению УВЧ-терапии. Назначают УВЧ мощностью 20-30 Вт по 10 минут 5-7 процедур. Для уменьшения боли и воздействия на травмированный нижний луночковый нерв используют импульсные токи, электрофорез анестетиков, дарсонвализацию. При инфицированных открытых переломах используют переменное магнитное поле с частотой 50 Гц в сочетании с антибиотиками. Под влиянием обладающего противовоспалительным действием магнитного поля уменьшается посттравматический отек, восстанавливается трофика тканей, повышается бактерицидный эффект антибиотиков. Курс **лечения** – 10 процедур по 20 минут [18, 75].

- Рекомендовано при удовлетворительном общем состоянии пациента через 2-3 дня после фиксации отломков назначать курс лечебной гимнастики.

Уровень убедительности рекомендаций А (уровень достоверности доказательств - 2)

Комментарии: В первую очередь уделяется внимание упражнениям для укрепления мышц шеи и плечевого пояса. Местная гимнастика состоит в пальцевом массаже лица, напряжении жевательной мускулатуры при неоднократном сжимании зубов, поколачивании пальцами по месту перелома. Если для иммобилизации отломков использовался остеосинтез или гладкая шина-скоба, пациенту рекомендуют производить осторожное открывание рта во время приема пищи и совершать движения нижней челюстью без нагрузки на нее, что способствует оптимизации процесса консолидации отломков. При использовании для иммобилизации двучелюстных шин с резиновыми кольцами открывание рта можно через 3-4 недели после шинирования. В эти сроки отмечается контрактура в области ВНЧС и изменения со стороны жевательных мышц в результате длительного обездвиживания нижней челюсти. Для разработки движений в суставах, формирования и укрепления молодой костной мозоли рекомендуется проводить лечебную гимнастику, состоящую из разнообразных и повторяющихся движений нижней челюсти. С этой целью также можно использовать резиновые пробки, трубки, распорки, роторасширители, которые вводятся в рот и

используются для осуществления насильственных движений нижней челюсти, вплоть до открывания рта в полном объеме [6, 41, 61, 18].

Тактика по отношению к зубу в щели перелома

Корни зубов, находящиеся в щели перелома, являются причиной развития воспалительного процесса, вплоть до травматического остеомиелита. Одни авторы считают, что раннее удаление зубов из щели перелома является основной профилактикой различных осложнений. Другие полагают, что данные зубы необходимо сохранять.

Сторонники раннего удаления зуба из щели перелома видят только в нем главную причину возникновения травматического остеомиелита. Экспериментальные исследования на животных (М.Б. Швырков, 1987) показали, что причина развития осложнений при переломах челюстей, в том числе травматического остеомиелита, запрограммирована на генетическом уровне.

В щели перелома могут оказаться как один, так и два зуба. Линия перелома может проходить через весь периодонт или его часть, возможно обнажение в щели перелома только апикальной части зуба, иногда отмечается перелом корня в различных его отделах или в области бифуркации. Зуб может находиться на большем или меньшем отломке. Достоверно говорить о жизнеспособности пульпы в раннем посттравматическом периоде не представляется возможным, т.к. чувствительность, определяемая с помощью ЭОД, всегда значительно снижается и восстанавливается не ранее, чем через 10-14 суток с момента травмы. В то же время есть некоторые ситуации, при которых можно говорить об абсолютных показаниях к удалению зуба.

- Рекомендовано удалять из щели перелома зубы с обнаженным корнем.

Уровень убедительности рекомендаций А (уровень достоверности доказательств - 1)

Комментарии: Клиническая практика показывает, что зубы с обнаженным корнем, даже с живой пульпой или запломбированные, замедляют процесс консолидации фрагментов кости, так как костные балочки растут только из одного отломка в другой и с корнем зуба не срастаются. Доказательством служит подвижность отломков по истечении обычных сроков, необходимых для консолидации (4-5 недель) [6, 78, 86].

- Рекомендовано удалять из щели перелома зубы с различными патологическими изменениями и состояниями.

Уровень убедительности рекомендаций А (уровень достоверности доказательств - 1)

Комментарии: Зубы с периапикальными хроническими очагами всегда потенциально опасны в плане развития воспалительных осложнений. К этой же категории относятся зубы в случае перелома корня, подвижности, широкого обнажения цемента корня, вывихивания зуба из лунки [29, 59, 89, 91].

- Рекомендовано удалять из щели перелома зубы, мешающие сопоставлению отломков.

Уровень убедительности рекомендаций А (уровень достоверности доказательств - 4)

Комментарии: Особого внимания заслуживают зубы, находящиеся в щели перелома на дистальном отломке, особенно второй и третий моляры. При использовании ортопедических методов иммобилизации эти зубы имеют большое значение для предотвращения смещения дистального отломка вверх. Попытка удалить такой зуб в раннем посттравматическом периоде всегда сопряжена со значительными техническими трудностями вследствие невозможности прочного удержания малого отломка одной рукой. При вывихивании зуба щипцами происходит трение отломков друг о друга, что недопустимо. Дополнительное травмирование нижнего луночкового нерва может привести к его размозжению или разрыву. Возможно повреждение связочного аппарата ВНЧС и даже его вывих. Для предотвращения воспаления в области перелома в этом случае на 1-2 недели назначают антибактериальную терапию. Через 2 недели, после образования первичной костной мозоли стихания острых травматических воспалительных явлений такие зубы могут быть удалены с меньшими усилиями вследствие развития хронического периодонтита, сопровождающегося снижением прочности отечных коллагеновых волокон периодонта [78, 112].

- Рекомендовано при выборе лечебной тактики в отношении зуба в щели перелома использовать формулу вероятности «выживания» зуба А.В. Авдеева (1999).

Уровень убедительности рекомендаций А (уровень достоверности доказательств - 2)

Комментарии: А.В. Авдеев предложил следующую формулу: $Y=0,23X1+0,21X2+0,30X3+0,26X4$.

При этом значения X будут равны:

$X1=1$, при прохождении щели перелома через корень зуба;

$X1=0$, при прохождении щели перелома по апроксимальной поверхности зуба;

$X2=1$, при давности травмы до 3 суток;

$X2=0$, при давности травмы свыше 3 суток;

$X3=1$, при степени смещения костных отломков до 0,5 см;

$X3=0$, при степени смещения костных отломков свыше 0,5 см;

$X4=1$, при ЭОД до 30 мкА;

$X4=0$, при ЭОД свыше 30 мкА.

Значения Y от 0 до 0,5 считаются неблагоприятными для сохранения зуба в щели перелома, значения Y от 0,5 до 1 – благоприятными [6].

- Рекомендовано в сомнительных случаях решать вопрос в пользу раннего удаления зуба из щели перелома.

Уровень убедительности рекомендаций А (уровень достоверности доказательств - 4)

Комментарии: Оставляя зуб не удаленным, врач берет на себя ответственность за возможные последствия (развитие тех или иных осложнений). Такой пациент требует особого тщательного наблюдения в период лечения [6, 86, 112].

4. Реабилитация

При реабилитации с повреждениями ЧЛО следует учитывать, что такие травмы часто сочетаются с закрытыми ЧМТ, а также сопровождаются нарушением функции и структуры ВНЧС. Степень выраженности этих нарушений зависит от локализации перелома: при переломах мыщелкового отростка дегенеративные изменения в обоих суставах наблюдаются чаще, чем при внесуставных переломах. Вначале эти нарушения имеют характер функциональной недостаточности, которая через 2-7 лет может перерасти в дегенеративные изменения. Односторонние артрозы развиваются на стороне повреждения после одинарных переломов, а двусторонние – после двойных и множественных. Помимо этого у всех пациентов с переломами нижней челюсти отмечаются выраженные изменения в жевательных мышцах.

*Особое внимание следует обратить на профилактику осложнений воспалительного характера и психоневрологических расстройств – цефалгии, менингоэнцефалита, арахноидита, вегетативных нарушений, ухудшения слуха и зрения и др. С этой целью необходимо более широко использовать физиотерапевтические методы **лечения** и лечебную физкультуру. Нужно тщательно контролировать состояние фиксирующих повязок в полости рта, состояние зубов и слизистой оболочки, осуществлять своевременное и рациональное зубопротезирование. При определении сроков иммобилизации, продолжительности временной нетрудоспособности и **лечения** необходимо индивидуально подходить к каждому пациенту, учитывая характер травмы, течение заболевания, возраст и профессию пациента[6, 16, 52, 78].*

5. Профилактика

Не применимо

6. Дополнительная информация, влияющая на течение и исход заболевания

6.1 Повреждение внутренних органов

- Рекомендуется при подозрении на повреждения внутренних органов обеспечить консультацию дежурного врача-хирурга для определения тактики **лечения** и первоочередности лечебных мероприятий.

Уровень убедительности рекомендаций А (уровень достоверности доказательств - 4)

6.2 Черепно-мозговая травма

Особое внимание следует уделить выявлению признаков сотрясения или ушиба головного мозга.

Для сотрясения головного мозга характерно выключение сознания (от нескольких секунд до 20 минут). Иногда - конградная, ретроградная, антероградная амнезия. Может быть тошнота или однократная рвота. Пациенты отмечают головную боль, головокружение, слабость, шум в ушах, потливость, приливы крови к лицу, нарушения сна. Может быть боль при движении глаз и чтении, дивергенция глазных яблок, вестибулярная гиперестезия. При легкой степени сотрясения головного мозга отмечается сужение зрачков, при тяжелых – расширение. Иногда – анизокория [6, 29]. Для ушиба головного мозга, в зависимости от степени тяжести, характерно выключение сознания (от нескольких минут до часов и недель), головная боль, тошнота, рвота (в том числе многократная), кон-, ретро- и антероградная амнезия, брадикардия или тахикардия, повышение АД, тахипноэ.

- Рекомендовано при выявлении признаков сотрясения головного мозга, ушиба головного мозга в кратчайшие сроки обеспечить привлечение к диагностике и (при подтверждении диагноза) **лечению** невролога.

Уровень убедительности рекомендаций А (уровень достоверности доказательств - 4)

Комментарии: *Пациенты с сотрясением головного мозга в остром периоде должны находиться под наблюдением в стационаре. Необходимо проводить **лечение** вегетативных и сосудистых расстройств. Показан постельный режим в течение 5-7 суток, применение седативных и сосудорасширяющих средств, антигистаминных препаратов. При ушибе головного мозга, кроме того, применяют антибактериальное **лечение** для профилактики менингита и менингоэнцефалита, повторные люмбальные пункции до санации ликвора. Постельный режим 2-4 недели, в зависимости от тяжести повреждения [6, 59, 78].*

6.3 Временная иммобилизация

- Рекомендовано при отсутствии условий для осуществления лечебной иммобилизации (и/или специализированных кадров) и необходимости транспортировки пострадавшего в специализированное медицинское учреждение; при недостатке времени (в чрезвычайных ситуациях); тяжелом общесоматическом состоянии пострадавшего, являющегося временным относительным противопоказанием к лечебной иммобилизации, осуществлять временную (транспортную) иммобилизацию.

Уровень убедительности рекомендаций А (уровень достоверности доказательств - 4)

Комментарии: *Временная иммобилизация может проводиться на любом этапе оказания помощи пострадавшему как вне лечебного учреждения, так и в специализированной клинике. Если она накладывается для транспортировки пациента в медицинскую организацию, то носит название «транспортная». Временная иммобилизация может накладываться младшим или средним медицинским персоналом. Принцип ее заключается в фиксации отломков нижней челюсти к верхней с помощью разных методов. Некоторые методы выполняются только специалистами (межчелюстное лигатурное скрепление) [12, 13, 29].*

- Рекомендовано при выявлении признаков повреждения головного мозга и необходимости временной иммобилизации использовать межчелюстное лигатурное скрепление по Айви, либо способы, не связанные с межчелюстной фиксацией отломков.

Уровень убедительности рекомендаций А (уровень достоверности доказательств - 4)

Комментарии: Противопоказания к межчелюстной фиксации отломков при явлениях повреждения головного мозга связаны с риском аспирационной асфиксии в случае возникновения у пострадавшего рвоты. При использовании метода Айви для того, чтобы в случае экстренной необходимости открыть рот пациенту и предотвратить **аспирацию** рвотных масс, достаточно перерезать 2 вертикальные проволочные лигатуры, проведенные через петли. Для восстановления межчелюстного скрепления достаточно вновь ввести в петли проволочные лигатуры и скрутить их концы [13, 59].

- Рекомендовано при определении сроков наложения временной иммобилизации и выполнения лечебной иммобилизации пациентам с сочетанной черепно-мозговой травмой, разделять пациентов на группы в зависимости от сочетания тяжести перелома костей лица и ЧМТ.

Уровень убедительности рекомендаций А (уровень достоверности доказательств - 4)

Комментарии: С практической точки зрения ЧМТ, сочетающуюся с переломами костей лица разделяют на четыре группы (Гельман Ю.Е., 1977).

1) 1 группа – тяжелая ЧМТ (ушиб головного мозга тяжелой и средней степени, внутримозговые гематомы) и тяжелые переломы костей лица (перелом верхней челюсти по Ле Фор I и II, одновременный перелом верхней и нижней челюсти). У половины таких пациентов развивается травматический шок. Временная иммобилизация у пациентов 1 группы возможна сразу после выведения их из шока. Лечебная иммобилизация с помощью ортопедических методов разрешена на 2-5 сутки с момента травмы и выведения из шокового состояния; остеосинтез проводится не ранее седьмых суток. 2) 2 группа – тяжелая ЧМТ и нетяжелая травма костей лица (перелом верхней челюсти по Ле Фор III, односторонние переломы верхней и нижней челюстей, скуловых костей и др.). Лечебная иммобилизация у пациентов 2 группы может быть осуществлена через 1-3 суток. 3) 3 группа – нетяжелая ЧМТ (сотрясение, ушиб головного мозга легкой степени) и тяжелые повреждения костей лица. Тяжесть состояния пациентов обусловлена, в основном, травмой лицевого скелета. Лечебная иммобилизация, в том числе остеосинтез, возможна уже в первые сутки после травмы. 4) 4 группа – нетяжелая ЧМТ и нетяжелые повреждения костей лицевого скелета. Иммобилизация отломков может быть проведена уже в первые часы после травмы. Раннее специализированное **лечение** не только не отягощает состояние пациента, но и снижает опасность развития внутричерепных воспалительных явлений [6, 12, 59, 101].

6.4 Уход за полостью рта

Уход за полостью рта соблюдение основных стоматологических гигиенических мероприятий имеет большое значение в **лечении** пациентов с переломами нижней челюсти, особенно при использовании в **лечении** на зубных конструкциях. Во рту появляется много дополнительных ретенционных пунктов, где задерживаются остатки пищи. Гигиенические мероприятия включают специальную обработку полости рта пациента врачом или медсестрой и самостоятельное очищение полости рта пациентом.

- Рекомендовано сопровождать ежедневные перевязки пациентов с переломами нижней челюсти гигиеническими мероприятиями.

Уровень убедительности рекомендаций А (уровень достоверности доказательств - 4)

Комментарии: Врачебная обработка полости рта состоит в тщательной очистке шин и зубов от остатков пищи при помощи орошения и промывания преддверия рта антисептическими растворами (3% раствор перекиси водорода, розовый раствор марганцевокислого калия, растворы хлоргексидина, фурацилина и др.). К этим растворам добавляют питьевую соду (1 столовая ложка на 1 л жидкости) для облегчения смывания жирных частиц пищи. Промывание производят путем орошения струей антисептика из шприца. После промывания производят очистку шин от остатков пищи, застрявшей между шиной, зубами, десной, лигатурами и резиновыми кольцами. Делают это с помощью

зубочистки. После очистки повторно производится орошение преддверия полости рта растворами антисептиков. Во время перевязок необходимо контролировать положение шины, зацепных крючков, состояние проволочных лигатур. Если имеются пролежни от крючков на слизистой оболочке губ, десен или щек, их необходимо отогнуть в соответствующее положение. Ослабленные лигатуры подкручивают и подгибают к зубам [6, 59].

- Рекомендовано обучить пациента самостоятельному уходу за полостью рта.

Уровень убедительности рекомендаций А (уровень достоверности доказательств - 4)

Комментарии: Пациент должен ополаскивать рот антисептиками не только после каждого приема пищи, но и в промежутках между едой и перед сном. Пациент должен чистить зубы щеткой и зубной пастой, с помощью зубочистки извлекать оставшиеся после чистки остатки пищи. Кроме того, указательным пальцем пациент должен несколько раз в сутки массировать десны. Отсутствие неприятного запаха изо рта является признаком правильного гигиенического ухода [6, 59].

6.5 Организация полноценного питания

Пациент с переломом челюсти не может принимать пищу обычной консистенции и пережевывать ее. Это затрудняет нормальное протекание репаративных процессов костной ткани в связи недостаточностью поступления в организм белков, жиров, углеводов, микроэлементов, витаминов, а также нарушает деятельность ЖКТ. Таким образом, организация полноценного питания пациентов с переломами нижней челюсти является одной из главных задач, от правильного решения которой зависит исход *лечения*.

- Рекомендовано при бимаксиллярном скреплении отломков, при повреждениях с органными дефектами (губы, язык и др.) назначать пациенту первый челюстной стол и осуществлять кормление с помощью поильника или желудочного зонда.

Уровень убедительности рекомендаций А (уровень достоверности доказательств - 4)

Комментарии: Первый челюстной стол имеет консистенцию сливок. Суточная энергетическая ценность первого челюстного стола составляет 3000-4000 калорий. Резиновая трубка поильника может быть введена через дефект зубной дуги на месте отсутствующего зуба. При наличии всех зубов трубку вводят в ретромолярную щель за зубом мудрости. Пищу из поильника, подогретую до 45-50⁰ С, вводят многократно мелкими порциями до чувства насыщения пациента. Если при этом расходуется не весь объем пищи, то ее надо скормит пациенту после небольшого перерыва.

Питание через желудочный зонд осуществляют врачи или средний медперсонал. Зонд вводят в желудок через нижний носовой ход. Оставшаяся наружная часть должна быть достаточной длины для фиксации к голове пациента. Пищу небольшими порциями вводят через зонд с помощью шприца или воронки не реже 4 раз в сутки: в 9-13-14-18 часов и за 1 час до сна. При этом ее количество распределяется следующим образом: на завтрак прием 30% суточного объема пищи, на обед - 40%, на ужин - 20-25%, на второй ужин - 5-8%. Кормление с помощью желудочного зонда производят обычно в течение 10-14 суток, редко - 3-4 недель. Это зависит от состояния пациента и тяжести повреждений. После извлечения зонда переходят на кормление из поильника [77, 78].

- Рекомендовано при бессознательном состоянии пациента, затруднении глотания применять парентеральное питание.

Уровень убедительности рекомендаций А (уровень достоверности доказательств - 4)

Комментарии: В случае необходимости парентерального питания пострадавшего для внутривенного введения используют смеси простейших полипептидов и аминокислот (аминопептид, гидролизин, гидролизат казеина и др.). Дополнительно вводят растворы глюкозы, поваренной соли и витаминные препараты. Суточный объем питательных смесей составляет в среднем 1.0-1.5 литра. Их вводят 2-3 раза в сутки капельно, очень медленно (20-25 капель в минуту, лучше одновременно с 5% раствором глюкозы). Быстрое введение (30-50 капель в минуту) часто приводит к сильному ознобу, тошноте и рвоте [6].

- Рекомендовано при использовании в **лечении** пострадавшего методов иммобилизации, позволяющих открывать рот, назначать второй челюстной стол и применять физиологическое пероральное питание.

Уровень убедительности рекомендаций А (уровень достоверности доказательств - 4)

Комментарии: *Второй челюстной стол имеет консистенцию густой сметаны. Эта диета является как бы переходной к общему столу. Прием пищи осуществляется пациентом самостоятельно с помощью обычных столовых приборов [6, 78].*

Критерии оценки качества медицинской помощи

№	Критерии качества	Уровень достоверности доказательств	Уровень убедительности рекомендаций
1	Выполнен осмотр челюстно-лицевым хирургом или стоматологом или травматологом не позднее 1 часа от момента поступления в стационар	4	A
2	Выполнена рентгенография нижней челюсти не позднее 2 часов от момента поступления в стационар	4	A
3	Выполнена стабильная фиксация костных отломков	1	A
4	Отсутствие тромбозоболоческих осложнений в период госпитализации	4	A
5	Отсутствие гнойно-септических осложнений в период госпитализации	4	A

Список литературы

1. Аветикян В.Г., Хацкевич Г.А., Трофимов И.Г. Способ иммобилизации отломков при переломах челюстей. А.с. №2269318. – 2006.
2. Айдарбекова Ж.Д. Сравнительная характеристика различных методов **лечения** больных с переломами нижней челюсти // Проблемы стоматологии, 2001. - №1. – с. 35-36.
3. Айдарбекова Ж.Д., Кунакпаев Т.О. Биомеханическое обоснование эффективности остеосинтеза с применением титановой мини-пластинки при переломах нижней челюсти // Проблемы стоматологии, 2001. - №1. – с. 36-42.
4. Алимова М.Я., Григорьева О.Ш. Особенности результатов электромиографического обследования пациентов с дистальной окклюзией зубных рядов // Ортодонтия. – 2010. - №3. – с. 45-46.
5. Артюшкевич А.С., Катарне О.Н. **Лечение** переломов нижней челюсти с позиции анатомии и биомеханики // Современная стоматология, 2001. - №3. – с.38-41.
6. Афанасьев В.В. Травматология челюстно-лицевой области. – М.: ГЭОТАР-Медиа, 2010 г. – 256 с.
7. Байриков И.М. Оценка методов **лечения** и реабилитации больных с переломами нижней челюсти: автореф. дис. ...д-ра мед. наук. – Самара, 1997. – 409 с.
8. Байриков И.М., Имбряков К.В., Савельев А.Л., Самуткина М.Г., Фишер И.И. Реабилитация больных с травматической болезнью при переломах нижней челюсти // Вестник Российской Военно-Медицинской Академии. Приложение, 2011. - №1. – с. 66.
9. Байриков И.М., Логинов О.А., Савельев А.Л. и др. Сравнительный математический анализ применения наkostных пластин для остеосинтеза отломков нижней челюсти // Вестник Вестник Российской Военно-Медицинской Академии. Приложение, 2011. - №1. – с. 65-66.
10. Байриков И.М., Логинов О.А., Савельев А.Л., Савельева О.С. и др. Компьютерное моделирование напряженно-деформированного состояния костной ткани больных с переломами нижней челюсти // Материалы XVI Международной конференции челюстно-лицевых хирургов и стоматологов «Новые технологии в стоматологии». – Россия, Санкт-Петербург, 16-18 мая 2011 г. – с. 35-36.
11. Байриков И.М., Савельев А.Л., Сафаров С.А. Анализ уровня социализации больных с переломами нижней челюсти // Актуальные вопросы стоматологии: сборник научных трудов, посвященный 45-летию стоматологического образования в СамГМУ. – Самара: ООО «Офорт»; ГБОУ ВПО СамГМУ Минздравсоцразвития России, 2011. – с. 78-79
12. Балин В.Н., Александров Н.М., Малышев В.А. Клиническая оперативная челюстно-лицевая хирургия: руководство для врачей. 4-е изд., перераб. и дополнен. – СПб: СпецЛит, 2005. – 574 с.
13. Безруков В.М., Робустова Т.Г. Руководство по хирургической стоматологии и челюстно-лицевой хирургии. – М.: Медицина, 2000. – Т.1. – 558с.
14. Бейдик О.В. с соавт. Способ стержневой чрезкостной фиксации. А.с. №2348372. – 2007.
15. Белоус И.М. Биометрические аспекты хирургической тактики комплексного **лечения** сочетанной травмы челюстно-лицевой области: дис. канд. мед. наук. – В.Новгород, 2005. – 173 с.
16. Бернадский, Ю.И. Травматология и восстановительная хирургия черепно-челюстно-лицевой области. 3-е изд., перераб. и дополнен. – М.: Медицинская литература, 1999. – 456 с.
17. Бобылев Н.Г., Тарасова Ф.И., Бобылев А.Г. Модифицированный способ остеосинтеза по Донскому при переломах угла нижней челюсти // Дальневосточный медицинский журнал. – 2007. - №1. – с. 86-88.

18. Боголюбов В.М. Медицинская реабилитация. – М.: БИНОМ, 2010. – 416 с.
19. Васильев А.В. Разрезная пластмассовая шина Зауэра для репозиции и фиксации отломков нижней челюсти при двойных односторонних переломах в области ветви и тела. // Материалы 5-ой международной конференции челюстно-лицевых хирургов и стоматологов. – СПб, 2000. – с. 39.
20. Васильев А.М. Сравнительная оценка хирургических методов **лечения** переломов нижней челюсти в области угла: автореф. дис. ... канд. мед. наук. – Тверь, 2006. – 16 с.
21. Васильев А.Ю., Воробьев Ю.И., Серов Н.С. и др. Лучевая диагностика в стоматологии: учеб. пособие. – М.: ГЭОТАР-Медиа, 2008. – 176 с.
22. Виноградов В.И., Веретеннов И.С., Слезко В.Н. и др. Некоторые аспекты применения термографии при реабилитации пациентов с нарушением опорно-двигательной и нервной систем // Функциональная диагностика, 2005. - №3. – с. 72-78.
23. Дацко А.А., Воложин А.И., Тетюхин Д.В. Внеочаговый остеосинтез в **лечении** повреждений нижней челюсти. – М.: Практическая медицина, 2005. – 182 с.
24. Жаканов Т.В. Внутриворотовой способ **лечения** переломов нижней челюсти пружинящей скобой // Проблемы стоматологии, 2002. - №2. – с. 16.
25. Инкарбеков Ж.Б. Накостный малотравматичный остеосинтез при переломах нижней челюсти // Российский стоматологический журнал, 2008. - №1. – с. 39-41.
26. Инкарбеков Ж.Б., Абдуразаков У.А. Метод фиксации отломков нижней челюсти пластиной при ограниченном контакте с костной тканью // Проблемы стоматологии, 2002. - №3. – с. 62-64.
27. Карасенков Я.Н. **Лечение** больных с открытыми переломами нижней челюсти // автореф. дис. ... канд. мед. наук. – М., 2004. – 46 с.
28. Касымбеков М.А. Оптимизация методов остеосинтеза при переломах нижней челюсти фиксаторами из никелида титана: автореф. дис. ... канд. мед. наук. – Новосибирск, 2005. – 21 с.
29. Кенбаев В.О. Травматология челюстно-лицевой области. – Шымкент, 2006. – 118 с.
30. Киселев А.С., Осипов А.В. Анализ максимальных и минимальных значений напряжений в кости с помощью конечно-элементной модели // Материалы научно-практической конференции стоматологов, посвященной 50-летию ФУ «Медбиоэкстрем» при МЗ РФ. - М., 22-23 мая 1997 г. - с. 31-32.
31. Коган М.Р. **Лечение** переломов нижней челюсти с применением временных внутрикостных имплантатов: автореф. дис. ... канд. мед. наук. – М., 2003. – 11 с.
32. Козлов В.А., Васильев А.В., Шаболдо О.П. Новый вид скрепителя для остеосинтеза и реплантации мышечного отростка нижней челюсти. // Материалы 5-ой международной конференции челюстно-лицевых хирургов и стоматологов. – СПб, 2000. – с. 40.
33. Кречина Е.К., Лисовская В.Т., Погабало И.В. Электромиографическая оценка функционального состояния височных и жевательных мышц у пациентов с тесным положением фронтальных зубов при различной окклюзии // Стоматология, 2010. - №3. – с. 69-71.
34. Кужонов Д.Т. Стоматологический статус больных с переломами нижней челюсти и его влияние на развитие воспалительных осложнений: автореф. дис. ... канд. мед. наук. – Нальчик, 2005. – 21 с.
35. Кузин В.А. Способ сочетанного остеосинтеза при переломе нижней челюсти. А.с. 2088168. – 1997.
36. Кузин В.А. Способ остеосинтеза нижней челюсти спицей Киршнера в сочетании с наложением неполного костного шва // Стоматология, 2000. - №4. – с. 67.

37. Лисова Т.В., Слабковская А.Б. Индивидуальные особенности деятельности жевательных мышц в норме // Ортодонтия, 2004. - № 3-4. – с. 13-15.
38. Литвинов И.И., Ключевский В.В., Гаврилов А.С. Устройство для на костного остеосинтеза. А.с. №2238692. – 2004.
39. Логинов О.А., Савельев А.Л. Моделирование напряженно-деформируемого состояния нижней челюсти при остеосинтезе на костными пластинами // Вестник Самарского государственного технического университета, 2011. - №4. – с. 169-172.
40. Малышев В.А., Кабаков Б.Д. Переломы челюстей. – СПб, 2005. – 224 с.
41. Матрос-Таранец И.Н. Результаты стабильного остеосинтеза и ранней функциональной терапии переломов нижней челюсти // Вестник стоматологии, 1997. - №2. – с. 204-208.
42. Матрос-Таранец И.Н. Функционально-стабильный остеосинтез нижней челюсти. – Донецк, 1998. – 242 с.
43. Матрос-Таранец И.Н., Альвамлех А.И., Дуфаш И.Х. и др. Локальные мышечные дисфункции при переломах костей лицевого черепа. – Донецк, 2003. – 142 с.
44. Мирсаева Ф.З., Изосимов А.А. Оптимизация комплексного **лечения** переломов нижней челюсти // Институт стоматологии. Газета для профессионалов, 2010. - №2. – с. 6-7.
45. Митрошенков П.Н. Реконструктивная хирургия тотальных и субтотальных дефектов верхней, средней и нижней зон лицевого скелета: руководство для врачей. – СПб.: Синтез Бук, 2010. – 416 с.
46. Монаков В.А., Савельев А.Л. Использование индивидуальной на костной пластины в **лечении** больных с переломами угла нижней челюсти наружным доступом // Врач-аспирант, 2012. - №3.1 (52). – с. 131-135.
47. Монаков В.А., Монаков Д.В., Савельев А.Л. Обоснование применения чрескостных остеофиксаторов с покрытием и комбинированной режущей кромкой для остеосинтеза переломов нижней челюсти // Материалы межрегиональной научно-практической конференции с международным участием, посвященной 110-летию со дня рождения профессора С.П. Вилесова – Россия, Оренбург, 2015. – с. 63-71.
48. Морозов А.К., Снетков А.И., Балберкин А.В. и др. Роль компьютерной томографии в разработке и реализации методов малоинвазивной хирургии в клинике костной патологии // Вестник травматологии и ортопедии им. Н.Н. Приорова, 2001. - №2. – с. 5-10.
49. Набиев Н.В., Климова Т.В., Панкратова Н.В., Персин Л.С. Современное электромиографическое исследование в стоматологии // Ортодонтия, 2009. - №1. – с. 71-72.
50. Набиев Н.В., Климова Т.В., Персин Л.С., Панкратова Н.В. Электромиография – современный метод диагностики функционального состояния мышц челюстно-лицевой области // Ортодонтия, 2009. - № 2. – с. 13-19.
51. Набоков А.Ю. Современный остеосинтез. – М.: Медицинское информационное агентство, 2007. – 400 с.
52. Новосядлая Н.В., Беловолова Р.А., Новгородский С.В., Новгородский В.Е. Диагностические и прогностические клиничко-иммунологические критерии характера течения посттравматического периода у лиц с открытыми переломами нижней челюсти // Стоматология, 2003. - № 3. – с. 15-19.
53. Панкратов А.С. Совершенствование методов оперативного **лечения** больных с переломами нижней челюсти и их осложнениями: дис. ... д-ра мед. наук. – М., 2005. – 296 с.
54. Панкратов А.С., Робустова Т.Г., Притыко А.Г. Теоретическое и практическое обоснование методов оперативного **лечения** больных с переломами нижней челюсти и их осложнениями // Российский стоматологический журнал, 2005. - №1. – с. 42-45.

55. Панкратов А.С., Робустова Т.Г. Накостная пластина для остеосинтеза передних ангулярных переломов нижней челюсти. А.с. №2230519. – 2004.
56. Поленичкин А.В. Сравнительная оценка и обоснование хирургических методов лечения больных с переломами костей лица: автореф. дис. ... канд. мед. наук. – Красноярск, 2008. – 80 с.
57. Попов С.А., Сатыго Е.А. Диагностическое значение стандартизированных электромиографических показателей жевательных мышц // Российский стоматологический журнал, 2009. - №6. – с. 18-20.
58. Рабухина Н.А., Аржанцев А.П. Рентгенодиагностика в стоматологии. – М.: Медицинское информационное агентство, 2003. – 452 с.
59. Робустова Т.Г. Хирургическая стоматология, 3-е изд. – М.: Медицина, 2003. – 504 с.
60. Ронкин М.А., Иванов Л.Б. Реография в клинической практике. – М., 1997. – 403 с.
61. Савельев А.Л. Обоснование применения лечебной физкультуры в раннем послеоперационном периоде при лечении больных с переломами нижней челюсти // Современные проблемы науки и образования, 2012. - № 2, [URL:http://www.science-education.ru/102-6008](http://www.science-education.ru/102-6008) (дата обращения 17.04.2012).
62. [Савельев А.Л. Клинико-функциональное обоснование лечения больных переломами нижней челюсти с использованием индивидуальных наkostных пластин: дис. ... канд. мед. наук. – Самара, 2012. – 182 с.](#)
63. [Савельев А.Л. Методика применения реовазографии для оценки послеоперационного состояния больных с переломами нижней челюсти // Актуальные вопросы стоматологии: сборник научных трудов, посвященный 45-летию стоматологического образования в СамГМУ. – Самара: ООО «Офорт»; ГБОУ ВПО СамГМУ Минздравсоцразвития России, 2011. – с. 90-91.](#)
64. [Савельев А.Л. Методика применения электронейростимуляции для оценки функции жевательных мышц в послеоперационном периоде у больных с переломами нижней челюсти // Актуальные вопросы стоматологии: сборник научных трудов, посвященный 45-летию стоматологического образования в СамГМУ. – Самара: ООО «Офорт»; ГБОУ ВПО СамГМУ Минздравсоцразвития России, 2011. – с. 91-93.](#)
65. [Савельев А.Л., Самуткина М.Г., Федяев И.М., Фишер И.И. Эпидемиология травматических повреждений челюстно-лицевой области за последние 15 лет по данным клиники челюстно-лицевой хирургии СамГМУ // Вестник Российской Военно-Медицинской Академии. Приложение, 2011. - №1. – с. 67.](#)
66. [Семенников В.И. Оптимизация методов фиксации костных фрагментов лицевого черепа и их клинико-биомеханическая оценка: автореф. дис. ... д-ра мед. наук. – Барнаул, 2004. – 42 с.](#)
67. [Соловьев М.М. Инфекционно-воспалительные осложнения у больных с переломами нижней челюсти и выбор оптимальных способов иммобилизации отломков с учетом биомеханических аспектов: автореф. дис. ... канд. мед. наук. – СПб, 2000. – 18 с.](#)
68. [Сперанская А.А., Черемисин, В.М. Компьютерно-томографическая диагностика новообразований глотки, челюстно-лицевой области и гортани. – СПб, ЭЛБИ-СПб, 2006. – 118 с.](#)
69. [Стецула В.И., Веклич В.В. Основы управляемого чрескостного остеосинтеза. – М.: Медицина, 2003. – 224 с.](#)
70. [Сумароков Д.Д., Гуткин Д.В., Швырков М.Б. Зависимость остеоиндуктивной активности костного матрикса от массы и площади трансплантата // Стоматология, 1991. - №2. – с. 9-11.](#)
71. [Темерханов Ф.Т., Юрмазов Н.Б., Пятницкий Б.Г. Внутриротовой остеосинтез фиксирующими устройствами из титана при переломах нижней челюсти // Новое в стоматологии, 1997. - № 8. – с. 43-46.](#)

72. [Тимофеев А.А. Основы челюстно-лицевой хирургии: Учебное пособие. – М.: Медицинское информационное агентство, 2007. – 696 с.](#)
73. [Тимофеев А.А. Руководство по челюстно-лицевой хирургии и стоматологии. – Киев: Червона Рута-Туре, 2002. – 1024 с.](#)
74. [Уразалин Ж.Б. Принципы лечения переломов нижней челюсти // Проблемы стоматологии, Алма-Аты, 1998. – т.1. – с. 24-26.](#)
75. [Федотов С.Н. Реабилитация больных с повреждениями III ветви тройничного нерва при переломах и щадящий остеосинтез нижней челюсти металлическими спицами. – Архангельск, 1997. – 323 с.](#)
76. [Хофер М. Компьютерная томография. Базовое руководство, 2-е издание. – М.: Медицинская литература, 2008. – 224 с.](#)
77. [Шаргородский А.Г. Травмы мягких тканей и костей лица. Руководство для врачей. – М.: ГЭОТАР-Мед, 2004. – 384 с.](#)
78. [Швырков М.Б., Афанасьев В.В., Стародубов В.С. Неогнестрельные переломы челюстей. – М.: Медицина, 1999. – 336 с.](#)
79. [Шетинин В.В., Гарафутдинов Д.М., Архаров С.Л. Изучение топографии оптической плотности костной ткани нижней челюсти методом компьютерно-томографической денситометрии // Диагностика в имплантологии, 2000. - №4. – с. 41-45.](#)
80. [Ямашев И.Г., Рафф А.И. Назубно-десневые шины для лечения переломов челюстей // Актуальные вопросы челюстно-лицевой хирургии и стоматологии, 1997. - №5. – с. 66-67.](#)
81. [Adams C.D., et al. Changing patterns of severe craniomaxillofacial trauma in Auckland over eight years // Aust. N. Z. J. Surg., 2000. – Vol. 70. – p. 401-404.](#)
82. [Adi V., Orgen D.R., Chisholm D.M. An analysis of mandibular fractures in Dundee, Scotland \(1977 to 1985\) // Brit. J. Oral. Max. Surg., 1990. – Vol. 28. - №3. – P. 194-199.](#)
83. [Alagiakrishnan K., Juby A., Hanley D. et al. Role of vascular factors in osteoporosis // J. Gerontol. Biol. Sci. Med. Sci., 2003. – Vol. 38. – P. 362-366.](#)
84. [Alpert B., Gutwald R., Schmelzeisen R. New innovations craniomaxillofacial fixation: the 2,0 lock system // Keio J. Med., 2003. – Vol. 52. – P. 143-146.](#)
85. [Bilkay U., Gurler T., Gorken C. et al. Comparison of fixation methods in treating mandibular fractures: scintigraphic evaluation // J. Craniofac. Surg., 1997. – Vol. 8. - №4. P. 270-273.](#)
86. [Bruno J. The Rate of infection Complication Following Open Redaction of Mandibular fracture Associated with Teeth in the Lane of the Fractures // U.J. Oral Maxillofacial Surg., 1997. – Vol. 55. - №8. – P. 3.](#)
87. [Buch R.F. Mandibular osteosynthesys with intraoral miniplate and cortical bone screws // Ear. Nose. Throat J., 1995. – Vol. 74. - №12. – P. 814-815.](#)
88. [Cabrini Gabrielli M.A., Real Gabrielli M.F. Marcantonio E. et al. Fixation of mandibular fractures with 2,0-mm miniplates: review of 191 cases // J. Oral. Maxillofac. Surg., 2003. – Vol. 61. - №4. – P. 430-436.](#)
89. [Carlin C.B., Ruff G. et al. Facial Fractures and related injuries: a ten-year retrospective analysis // J. Craniomaxillofacial. Trauma, 1998. – Vol. 4. - №2. – P. 44-48.](#)
90. [Champy M. Is it necessary to remove the osteosynthesis plates in maxillofacial surgery? // 2nd Mediterranean Congress of Oral and Maxillofacial Surgery, Corfu, Greece, 5-9 June 1993. – Abstracts. – P. 12.](#)
91. [Choi B.H., Kim K.N., Kang H.S. Clinical and in vitro evaluation of mandibular angle fracture fixation with the two-miniplate system // Oral. Surg. Oral. Pathol. Oral. Radiol. Endod., 1995. – Vol. 79. - №6. – P. 692-695.](#)

92. [Dimitroulis G., Eyre J. A 7-year review of maxillofacial trauma in a central London hospital // Br. Dent. J., 1991. – Vol. 20. - №8. – P. 300-302.](#)
93. [Feller K.U., Richter G., Schneider M., Eckelt U. // Combination of microplate and mini plate for osteosynthesis of mandibular fractures: an experimental study // J. Oral. Maxillofac. Surg., 2002. – Vol. 31. - №1. – P. 78-83.](#)
94. [Ferrario V.F., Tartaglia G.M., Sforza C. The use of surface electromyography as a tool in differentiating temporomandibular disorders from neck disorders // Man Ther., 2007. - №12. – P. 372-379.](#)
95. [Gerlach K.L., Schwarz A. Ad resistance of mandibular angle fractures treated with a miniplate osteosynthesis // Mund Kiefer Gesichtschir, 2003. - №4. – P. 241-245.](#)
96. [Greenberg A.M. Craniomaxillofacial Fractures. – Springer-Verlag, 1993. – 211 p.](#)
97. [Haug R.H., Street C.C., Goltz M. Does plate adaptation affect stability? A biomechanical comparison locking and nonlocking plates // J. Oral. Maxillofac. Surg., 2002. – Vol. 60. - №11. – P. 1319-1326.](#)
98. [Kallela I. et al. Lag-Screw osteosynthesis of mandibular condyle fractures: a clinical and radiological study // J. of Oral and Maxillofac. Surg., 1995. – Vol. 53. – p. 1397-1404.](#)
99. [Lamphier J., Ziccardi V., Ruvo A et al. Complications of mandibular fractures in an urban teaching centre // J. oral Maxillofac. Surg., 2003. – Vol. 61. - №7. – P. 745-749.](#)
100. [Luhr H.G. Compression plate osteosynthesis through the Luhr system // Oral and Maxillofac. traumatology. - Vol. 1. – Chicago: Quintessence Publishing, 1982.](#)
101. [Marciani R.D. Critical systemic and psychosocial considerations in management of trauma in the elderly // Oral Surg. Oral Med. Oral Pathol Oral Radiol Endod., 1999. - Vol. 87. - p. 272-280.](#)
102. [Maldiere E., Bado F., Meningaud J.P. et al. Aetiology and incidence of facial fractures sustained during sports: a prospective study of 140 patients // J. of Oral and Maxillofac. Surg., 2001. – Vol. 30. – p. 291-295.](#)
103. [Miotti A. Moroldo L., Selerno M., La Rosa R. A statistical epidemiological study of craniomaxillofacial trauma in the Friuli // Minerva Stomatol., 1996. - Vol. 45. – p. 149-156.](#)
104. [Moos K.F. Diagnosis of facial bone fractures // Ann. R. Coll. Surg. Engl., 2002. - №6. – P. 429-431.](#)
105. [Moreno J.C., Fernandez A., Ortiz J.A. Complication rates associated with different treatments for mandibular fracture // J. Oral Maxillofac. Surg., 2000. - №3. – P. 273-280.](#)
106. [Moulton-Barret R., Rubinstein A.J. et al. Complication of mandibular fractures // Ann. Plast. Surg., 1998. – Vol. 41. - №3. – P.258-263.](#)
107. [Nishioka G.J., Van Sickels J.E. Transoral plating of mandibular fractures: a technique // Oral Surg. Oral Med. Oral Pathol., 1991. – Vol. 66. - № 5. – P. 531-535.](#)
108. [Parascandolo S., Spinzia A. et al. Two load sharing plates fixation in mandibular condylar fractures: Biomechanical basis // J. of Craniomaxillofacial Surg., 2010. – Vol. 38. - №5. – P. 385-390.](#)
109. [Schon R., Roveda S.L., Carter B. Mandibular fractures in Townsville, Australia: Incidence, etiology and treatment using the 2.0 AO/ASIF miniplate system // Oral Maxillofac. Surg., 2001. - Vol. 39. – p. 145-148.](#)
110. [Schug T., Rodemer H., Neupert W et al. Treatment of complex mandibular fracture using titanium mesh // J. Maxillofac. Surg., 2000. – Vol. 28. - №4. – P. 235-237.](#)
111. [Speissl B. Internal Fixation of Mandible. – Springer-Verlag, 1989. – 174 p.](#)
112. [Wolfe A.S., Baber S. Facial Fractures. – Thieme, 1993. – 160 p.](#)
113. [Yerit K.C., Enislidis G., Scliopper C. et al. Fixation of mandibular fractures with biodegradable plates and screws // Oral Surg. Oral Med. Oral Pathol. Oral Radiol. Endod., 2002. – Vol. 94. - №3.](#)

[- p. 294-300.](#)

114. [Ziccardi V.B. Wurzburg lag screw plate versus four-hole miniplate for the treatment of condylar process fractures // J. of Oral and Maxillofac. Surg., 1997. – Vol. 6. – p.801-803](#)

Приложение А1. Состав рабочей группы

1. Байриков И.М. – д.м.н., профессор, заведующий кафедрой челюстно-лицевой хирургии и стоматологии ГБОУ ФБО «Самарский государственный медицинский университет».
2. Савельев А.Л. – к.м.н., ассистент кафедры челюстно-лицевой хирургии и стоматологии ГБОУ ФБО «Самарский государственный медицинский университет».

Члены рабочей группы являются членами Стоматологической ассоциации России.

Конфликт интересов отсутствует.

Приложение А2. Методология разработки клинических рекомендаций

Целевая аудитория данных клинических рекомендаций:

1. Врачи-стоматологи 14.01.14
2. Врачи-челюстно-лицевые хирурги

Таблица П1 – Уровни достоверности доказательств

Уровень достоверности	Источник доказательств
I (1)	Проспективные рандомизированные контролируемые исследования Достаточное количество исследований с достаточной мощностью, с участием большого количества пациентов и получением большого количества данных Крупные мета-анализы Как минимум одно хорошо организованное рандомизированное контролируемое исследование Репрезентативная выборка пациентов
II (2)	Проспективные с рандомизацией или без исследования с ограниченным количеством данных Несколько исследований с небольшим количеством пациентов Хорошо организованное проспективное исследование когорты Мета-анализы ограничены, но проведены на хорошем уровне Результаты не презентативны в отношении целевой популяции Хорошо организованные исследования «случай-контроль»
III (3)	Нерандомизированные контролируемые исследования Исследования с недостаточным контролем Рандомизированные клинические исследования с как минимум 1 значительной или как минимум 3 незначительными методологическими ошибками Ретроспективные или наблюдательные исследования Серия клинических наблюдений Противоречивые данные, не позволяющие сформировать окончательную рекомендацию
IV (4)	Мнение эксперта/данные из отчета экспертной комиссии, экспериментально подтвержденные и теоретически обоснованные

Таблица П2 – Уровни убедительности рекомендаций

Уровень убедительности	Описание	Расшифровка
A	Рекомендация основана на высоком уровне доказательности (как минимум 1 убедительная публикация I уровня доказательности, показывающая значительное превосходство пользы над риском)	Метод/терапия первой линии; либо в сочетании со стандартной методикой/терапией
B	Рекомендация основана на среднем уровне доказательности (как минимум 1 убедительная публикация II уровня доказательности, показывающая значительное превосходство пользы над риском)	Метод/терапия второй линии; либо при отказе, противопоказании, или неэффективности стандартной методики/терапии. Рекомендуются мониторинг побочных явлений
C	Рекомендация основана на слабом уровне доказательности (но как минимум 1 убедительная публикация III уровня доказательности, показывающая значительное превосходство пользы над риском) или нет убедительных данных ни о пользе, ни о риске)	Нет возражений против данного метода/терапии или нет возражений против продолжения данного метода/терапии Рекомендовано при отказе, противопоказании, или неэффективности стандартной методики/терапии, при условии отсутствия побочных эффектов
D	Отсутствие убедительных публикаций I, II или III уровня доказательности, показывающих значительное превосходство пользы над риском, либо убедительные публикации I, II или III уровня доказательности, показывающие значительное превосходство риска над пользой	Не рекомендовано

Порядок обновления клинических рекомендаций – пересмотр 1 раз в 5 лет.

Приложение А3. Связанные документы

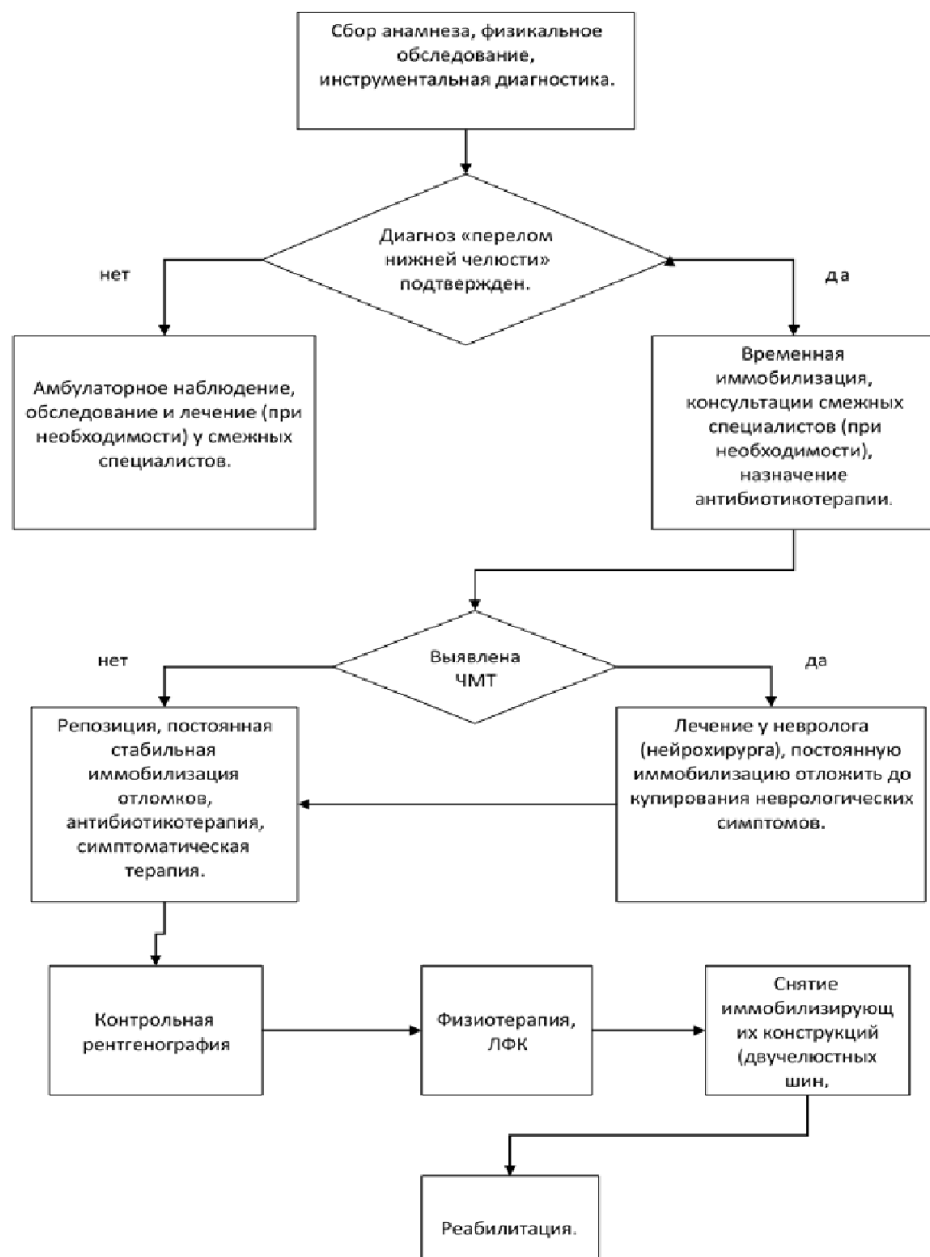
Данные клинические рекомендации разработаны с учётом следующих нормативно-правовых документов:

1. Приказ Минздрава России от 7 июля 2015 г. N 422ан "Об утверждении критериев оценки качества медицинской помощи".
2. Статья 37 Федерального закона от 21 ноября 2011 г. № 323-ФЗ «Об основах охраны здоровья граждан в Российской Федерации».

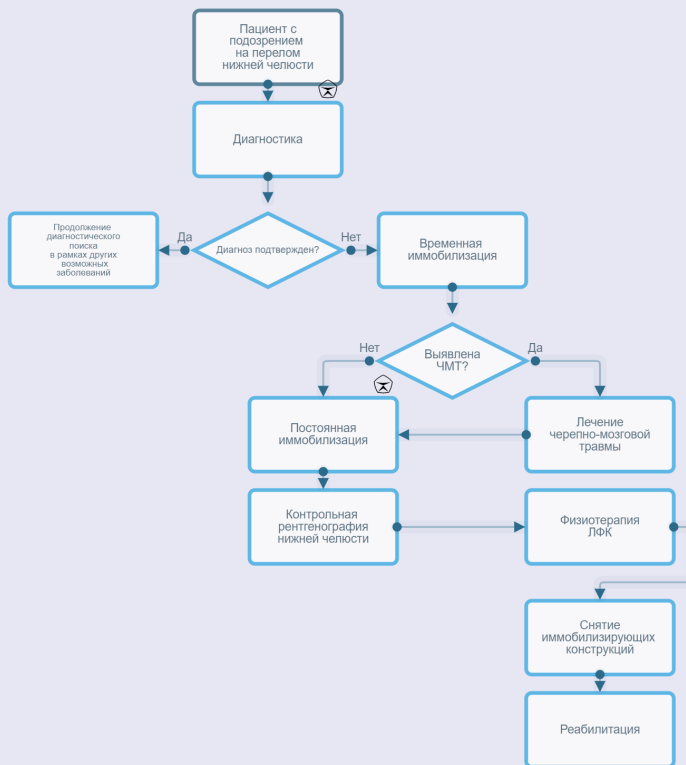
[КР400. Хронический болевой синдром \(ХБС\) у взрослых пациентов, нуждающихся в паллиативной медицинской помощи](#)

[КР337. Болевой синдром \(БС\) у детей, нуждающихся в паллиативной медицинской помощи](#)

Приложение Б. Алгоритмы ведения пациента



Перелом нижней челюсти



Приложение В. Информация для пациентов

Переломом называется повреждение нижней челюсти с нарушением ее целостности. В мирное время причинами переломов нижней челюсти чаще всего являются удары и ушибы, полученные при падении, сдавлении, в драке и т.д. Переломы нижней челюсти являются наиболее распространенными среди всех переломов костей лица.

Существует ряд признаков, позволяющих заподозрить перелом нижней челюсти. Это отек мягких окологлазничных тканей, боль в нижней челюсти, усиливающаяся при открывании и закрывании рта, неправильное смыкание зубов. Откусывание и пережевывание пищи резко болезненно или невозможно. Нередко появляется ощущение онемения кожи в области подбородка и нижней губы, кровотечение изо рта. Также довольно часто перелом нижней челюсти сопровождается сотрясением головного мозга. При этом может быть головокружение, головная боль, тошнота, рвота, пострадавший может частично или полностью не помнить обстоятельства получения травмы.

При появлении одного или нескольких из перечисленных признаков необходимо немедленно обратиться за медицинской помощью, вызвать бригаду «скорой помощи». Чем раньше при переломе нижней челюсти будет оказана специализированная медицинская помощь, тем меньше вероятность возникновения осложнений, в том числе весьма грозных. К числу таких осложнений относятся: остеомиелит, флегмоны, невриты, невралгия, неправильное сращение отломков, возникновение ложного сустава и др. Зачастую возникшие осложнения вызывают тяжелые последствия для здоровья и требуют длительного **лечения** с неоднократными хирургическими вмешательствами.

Лечение пострадавших с переломами нижней челюсти осуществляется в специализированном лечебном учреждении в условиях стационара. Суть **лечения** заключается в сопоставлении отломков и стабильной фиксации их в правильном положении на срок, необходимый для формирования костной мозоли (около четырех недель). Правильность сопоставления отломков контролируется при помощи контрольной рентгенографии. Существуют хирургические и ортопедические (консервативные) методы **лечения**, каждый из которых имеет определенные преимущества и недостатки. Большинство ортопедических методик сводится к наложению на верхний и нижний зубные ряды шинирующих конструкций, которые скрепляются между собой, обеспечивая фиксацию отломков нижней челюсти к неподвижной верхней челюсти. Преимуществом ортопедических (консервативных) методов является малая травматичность, отсутствие угрозы хирургических осложнений (повреждение в ходе операции крупных сосудов, нервных стволов). Существенными недостатками являются вынужденная неподвижность нижней челюсти в течение всего периода фиксации, неудовлетворительная гигиена полости рта (следствием чего может быть развитие воспалительных осложнений), травмирование связочного аппарата зубов. Кроме того, далеко не во всех клинических ситуациях возможна стабильная фиксация отломков при помощи шинирования. В настоящее время, как правило, ортопедические методы **лечения** применяются при переломах нижней челюсти в пределах зубного ряда без существенного смещения отломков.

«Золотым стандартом» хирургических методов **лечения** в настоящее время считается скрепление отломков при помощи наkostных титановых мини-пластин. Эта методика позволяет добиться наиболее точного сопоставления и стабильной фиксации костных фрагментов. В послеоперационном периоде, как правило, пациент сразу имеет возможность открывать рот, упрощается уход за полостью рта, имеется возможность раннего применения лечебной физкультуры, что предотвращает развитие рубцовых изменений в жевательных мышцах; сокращается период реабилитации.

В процессе **лечения** пациентов с переломами нижней челюсти обязательным является назначение антибиотиков, учитывая то, что костная рана при таких переломах в большинстве случаев заведомо инфицирована агрессивной микробной флорой полости рта. Кроме того, важную роль в медикаментозном **лечении** играют препараты витаминов А, С, Д, Е, препараты кальция, некоторые гормоны (паратиреоидин, кальцитрин, ретаболил), иммуномодуляторы (тималин, тимарин, тимазин и др.). Важно помнить, что самолечение недопустимо. Назначать медикаментозное **лечение** может только врач.

Кроме фиксации отломков и назначения лекарственных препаратов, необходимым является применение различных методик физиотерапевтического **лечения** и лечебной физкультуры. Своевременное применение этих методов помогает оптимизировать процесс костеобразования и предотвратить развитие таких осложнений, как мышечная контрактура, ложный сустав, замедленное сращение отломков, остеомиелитический процесс.

Лечение в условиях стационара осуществляется в течение 1-2 недель, после чего пациент выписывается на амбулаторное наблюдение у хирурга-стоматолога по месту жительства. В этот период продолжается прием препаратов кальция, витамина Д, физиотерапевтическое **лечение**, лечебная физкультура. При использовании ортопедических методов **лечения** врачом амбулатории осуществляется по необходимости коррекция шин, фиксирующих лигатур, эластической тяги. На 7-10 сутки удаляют швы. Через 4 недели от начала **лечения** в условиях амбулатории удаляют наружные фиксирующие конструкции, после чего, при отсутствии осложнений, пациент имеет возможность приступить в полном объеме к своим рабочим обязанностям, если они не связаны с тяжелым физическим трудом. От тяжелых физических нагрузок следует воздержаться еще в течение 2-3 недель.

Важно помнить, что успех проводимого **лечения** не в последнюю очередь зависит от самого пациента, от того, насколько добросовестно он следует рекомендациям врача. Так, важным условием успешности **лечения** является тщательное соблюдение гигиены полости рта, особенно при выборе ортопедических методов **лечения**. Назубные шины, проволочные фиксирующие лигатуры, отсутствие движений нижней челюсти являются причиной ухудшения самоочищения полости рта и зубов с помощью слюны и твердой пищи. На шинах и лигатурах задерживаются пищевые остатки, которые являются благодатной основой для размножения агрессивных микроорганизмов, вызывающих разнообразные осложнения от поражения пародонта опорных зубов до развития флегмон и остеомиелита.

Необходимо ополаскивать полость рта растворами антисептиков (фурацилин, хлоргексидин) не только после каждого приема пищи, но и в промежутках между едой и перед сном. Орошение полости рта можно производить, например, с помощью резиновой груши. Кроме того, обязательно чистить зубы пастой и зубной щеткой, с помощью зубочистки извлекать остатки пищи, несколько раз в сутки массировать десны указательным пальцем.

Важным компонентом **лечения** является полноценное питание. При этом прием твердой пищи пациентами с переломами нижней челюсти невозможен. Для таких пациентов разработана специальная диета – челюстной стол, различающийся по консистенции и входящим в него компонентам в зависимости от тяжести общего состояния пострадавшего и способа фиксации отломков. Первый челюстной стол имеет консистенцию сливок. Его назначают при ортопедической фиксации отломков на весь срок **лечения**. Второй челюстной стол (консистенции густой сметаны) назначают чаще пациентам после хирургического **лечения**, а также после снятия эластической тяги и в первые двое суток после снятия шин. Эта диета является переходной к общему столу. В условиях стационара назначение диеты осуществляется врачом, в столовой стационара имеется специальное меню и суточная раскладка.

В условиях амбулаторного наблюдения, после выписки из стационара, пациент должен сам позаботиться о приготовлении соответствующей пищи. При этом нужно учитывать, что пища должна быть жидкой и высококалорийной, включать белки, жиры, углеводы и витамины. Можно рекомендовать три жидкости, которыми разбавляют (разводят) любую пищу. Это молоко, овощной или мясной бульоны. Ими разводят вареные протертые овощи (картофель, морковь, обязательно свеклу, зелень, помидоры, сладкий перец и др.), протертые макаронные изделия и хорошо разваренные крупы (особенно полезны гречка и овсяные хлопья), творог и другие продукты. Для получения достаточного количества белков в мясном бульоне разводят дважды пропущенное через мясорубку, а иногда еще и протертое через сито вареное мясо.

Кроме этого можно использовать уже готовые к употреблению продукты: сметану, сливки, молоко, кефир, соки, фруктовое и овощное пюре (лучше из свежих фруктов и овощей).

Обязательно употребление растительного масла во всех блюдах, так как оно содержит много ненасыщенных жирных кислот, которые оказывают благотворное влияние на регенерацию костной ткани.

Пищу принимают теплой 5-6 раз в сутки. При плотном контакте зубных рядов (двучелюстные шины) пищу вводят поильником с резиновой трубкой в щель за последним зубом. При наличии дефекта зубного ряда (отсутствует зуб или несколько) его используют для введения пищи через трубку поильника или с помощью ложки. При хирургических методах **лечения**, когда нижняя челюсть не фиксирована к верхней, есть возможность приема пищи при помощи обычной ложки.

Медикаменты в виде таблеток или драже растирают до порошкообразного состояния и растворяют в столовой ложке теплой воды, после чего вводят с помощью поильника или ложки.

Категорически запрещается в период **лечения** прием алкоголя, который при таком скудном питании быстро всасывается, вызывает сильное опьянение вплоть до отравления. Алкоголь может спровоцировать рвоту, что при двучелюстной фиксации отломков опасно для жизни, поскольку пациент, будучи не в состоянии самостоятельно открыть рот, может захлебнуться своими рвотными массами.

Приложение Г.